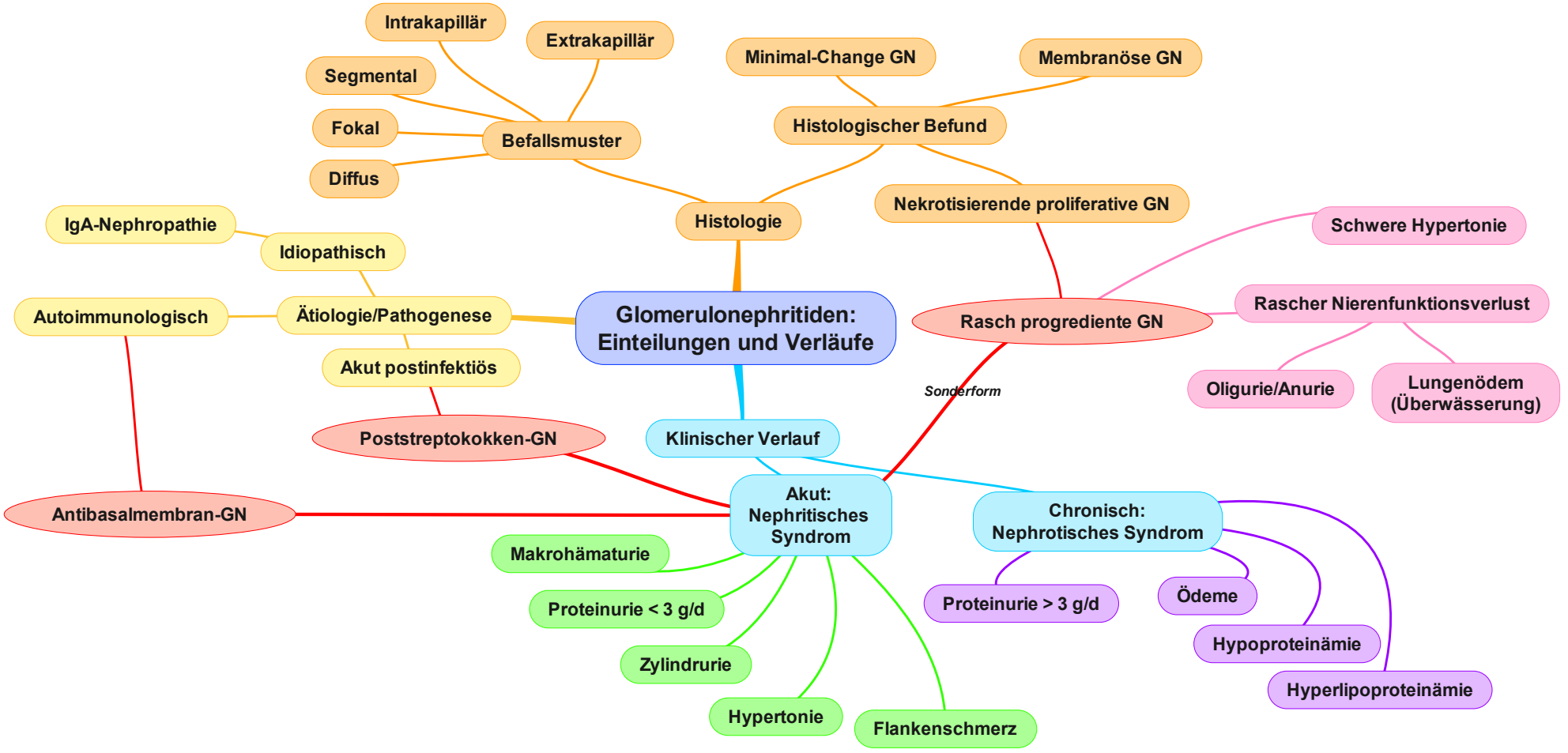
Glomerulonephritiden: Einteilungen und Verläufe
Histologie
Intrakapillär
Extrakapillär
Segmental
Fokal
Diffus
Befallsmuster
Minimal-Change GN
Membranöse GN
Histologischer Befund
Nekrotisierende proliferative GN
Ätiologie/Pathogenese
Idiopathisch
IgA-Nephropathie
Autoimmunologisch
Akut postinfektiös
Poststreptokokken-GN
Antibasalmembran-GN
Rasch progrediente GN
Schwere Hypertonie
Rascher Nierenfunktionsverlust
Oligurie/Anurie
Lungenödem (Überwässerung)
Sonderform
Klinischer Verlauf
Akut: Nephritisches Syndrom
Makrohämaturie
Proteinurie < 3 g/d
Zylindrurie
Hypertonie
Flankenschmerz
Chronisch: Nephrotisches Syndrom
Proteinurie > 3 g/d
Ödeme
Hypoproteinämie
Hyperlipoproteinämie